

Christine Gornig¹, Peer W. Kämmerer^{2*}

Die zahnärztlich-chirurgische Behandlung bei Patienten unter oraler Blutgerinnungshemmung – sicherer Umgang unter Vermeidung thromboembolischer Komplikationen



ZÄ Christine Gornig
(Foto: Praxis Dres. Riemer, Rostock)



PD Dr. Dr. Peer W. Kämmerer
(Foto: Universitätsmedizin Mainz)

Dental-surgical treatment in patients with oral anticoagulation – safe handling and avoidance of thromboembolic complications

Warum Sie diesen Beitrag lesen sollten? / Why you should read this article?

Bei Patienten unter oraler Antikoagulation/Thrombozytenaggregationshemmung besteht eine weitgehende Unsicherheit bezüglich Vorbereitung, Durchführung sowie Nachsorge im Rahmen der zahnärztlich-chirurgischen Behandlung. Dieser Beitrag soll seine Leser zum sicheren Umgang mit dieser wachsenden Patientengruppe befähigen.

In patients undergoing oral anticoagulation/antiplatelet therapy, there is considerable uncertainty regarding the preparation, performance and follow-up of dental surgery. This article is intended to enable its readers to handle this growing group of patients safely.

Zusammenfassung: Derzeit nehmen in Deutschland mehr als 1 % der Bevölkerung Substanzen zur oralen Antikoagulation/Thrombozytenaggregationshemmung ein [20]. Bei zunehmend älter werdender Gesellschaft ist mit einem Anstieg der Patientenzahl unter oraler Antikoagulation/Thrombozytenaggregationshemmung zu rechnen. Wie ist aber mit dieser Patientengruppe umzugehen? Wie werden thromboembolische Ereignisse vermieden unter gleichzeitiger Durchführung notwendiger Therapien? In dem vorliegenden Artikel werden, basierend auf der aktuellen S3-Leitlinie „Zahnärztliche Chirurgie unter oraler Antikoagulation/Thrombozytenaggregationshemmung“ (AWMF-Registriernummer: 083–018; <http://www.>

Summary: At present, more than 1 % of the population in Germany uses substances for oral anticoagulation/platelet aggregation inhibition [20]. In an increasingly aging society, an increase in the number of patients with oral anticoagulation/platelet aggregation inhibition is to be expected. But what about dealing with this patient group? How to avoid thromboembolic events while performing necessary therapies? In this article, based on the current S3 guideline „Dental Surgery with Oral Anticoagulation/Platelet Aggregation Inhibition“ (AWMF Registry Number: 083–018; <http://www.awmf.org/leitlinien/detail/II/083-018.html>), the recommendations for preparation,

¹ Poliklinik für Prothetik und zahnärztliche Werkstoffkunde, Universitätsmedizin Mainz

² Klinik und Poliklinik für Mund-, Kiefer- und Gesichtschirurgie, Universitätsmedizin Mainz

* Addendum: PW Kämmerer ist federführender Autor der S3-Leitlinie „Zahnärztliche Chirurgie unter oraler Antikoagulation/Thrombozytenaggregationshemmung“ sowie gemeinsam mit B. Al-Nawas Leitlinienkoordinator. Redundanzen zwischen diesem Artikel und der genannten Leitlinie sind erwünscht. Bzgl. weiterer Informationen inklusive Sondervoten verweisen wir auf die entsprechende Langversion inklusive der Evidenztabelle.

Peer-reviewed article: eingereicht: 26.05.2018, Fassung akzeptiert: 06.07.2018

DOI.org/10.3238/dzz.2018.0405-0411

awmf.org/leitlinien/detail/II/083–018.html), die Empfehlungen für Vorbereitung, Therapie und Nachbereitung zahnärztlich-chirurgischer Eingriffe bei betroffenen Patienten aufgearbeitet. (Dtsch Zahnärztl Z 2018; 73: 405–411)

Schlüsselwörter: Antikoagulation/Thrombozytenaggregation; thrombembolische Komplikationen; zahnärztlich-chirurgische Eingriffe; NOAKs; Heparine; Vitamin-K-Antagonisten

treatment and follow-up of dental surgeries in affected patients are worked out.

Keywords: anticoagulation/platelet aggregation inhibition; thrombembolic complications; dental surgery; new oral anti-coagulants; heparine; vitamin k antagonists

Antikoagulanzen und Thrombozytenaggregationshemmer

Die Unterteilung beider Substanzklassen basiert darauf, dass sie unterschiedlich wirken und ebenso auf pharmakologischer Ebene differieren. Antikoagulanzen sind indirekte und direkte Hemmer der plasmatischen Gerinnung. Typische Vertreter der indirekt wirkenden Gruppe sind vor allem fraktionierte bzw. unfraktionierte Heparine sowie die oral einzunehmenden Vitamin-K-Antagonisten wie das Phenprocoumon (Marcumar, Falithrom) und das vor allem im englischsprachigen Raum gebräuchliche Warfarin. Zur Entfaltung ihrer Wirkung benötigen sie entweder einen Kofaktor (unfraktioniertes Heparin ist ein Antithrombin-III-abhängiger Thrombininhibitor) oder sie hemmen die Gerinnungsfaktorsynthese selbst (Vitamin-K-Antagonisten inhibieren die Gerinnungsfaktoren II, VII, IX, X sowie die Proteine C, S und Z) und greifen so indirekt in die Gerinnungskaskade ein. „Direkte orale Anti-

koagulanzen“ (DOAK) interagieren direkt mit einzelnen Gerinnungsfaktoren. Ein gängigerer Begriff für diese Medikamentenklasse ist die Nomenklatur „Neue Orale Antikoagulanzen“ kurz NOAK. Zu nennen sind hier vor allem direkte Hemmer des Thrombins wie das Dabigatran (Pradaxa) sowie Faktor-Xa-Inhibitoren wie Rivaroxaban (Xarelto, Apixaban, Eliquis) und Edoxaban (Lixiana; Tab. 1). Indikationen für derartige Medikamente bestehen beispielsweise prophylaktisch zur Vermeidung thromboembolischer Ereignisse prä-, intra- und postoperativ, bei Eingriffen am Herzen sowie bei Dialyse. Weiterhin sind Antikoagulanzen beim Vorhofflimmern und -flattern, nach Implantation mechanischer künstlicher Herzklappen, bei fortgeschrittener Arteriosklerose, bei pAVK (peripheren arteriellen Verschlusskrankheiten), KHK (koronaren Herzkrankheiten), nach bereits stattgefundenen tiefer Beinvenenthrombose, bei Aneurysmen sowie bei untypischer Hämostasie oder angeborenen Gerinnungsstörungen indiziert.

Thrombozytenaggregationshemmer werden insbesondere zur sekundären Vorbeugung von Herzinfarkten und Schlaganfällen eingesetzt, da sich ihre Wirkung vor allem auf den arteriellen Teil des Gefäßsystems erstreckt. Sie wirken (wie der Name verrät) über eine Funktionshemmung der Thrombozyten und sind daher von den Antikoagulanzen abzugrenzen. Der am längsten in Gebrauch befindliche Wirkstoff aus dieser Gruppe ist die Acetylsalicylsäure (ASS z.B. Aspirin, Colfarit etc., Wirkmechanismus siehe Abb. 1). Zu den neueren Thrombozytenaggregationshemmern gehören Clopidogrel (Plavix, Iscover) und Prasugel (Efient), die irreversibel Adenosindiphosphat-(ADP-)Rezeptoren hemmen und so die Thrombozytenaggregation verhindern (Tab. 2). Aufgrund der unterschiedlichen Wirkmechanismen ist eine Substitution durch Heparin, wie bei den Cumarinen, nicht möglich. Ihre Indikationen sind u.a. die koronare Herzkrankheit (KHK), die periphere arterielle Verschlusskrankheit (pAVK) ebenso wie die Prophylaxe

Medikamente	Beispiele/Markennamen	HWZ	Hinweise
Heparine (unfraktioniert, hochmolekular)	Heparin i.v. (über Perfusor)	5 h	– PTT Überwachung – Antagonist: Protamin – Eingriff eher stationär (Fachklinik)
Heparine (unfraktioniert, niedermolekular)	Certoparin (Mono-Embolex ®) Enoxaparin (Clexane ®) Dalteparin (Fragmin ®) Nadroparin (Fraxiparin ®)	4–7 h	– z.B. Anti-Xa-Spiegel-Überwachung – z.B. 1x tgl. zur Thromboseprophylaxe s.c. nach stationären, operativen Eingriffen – zum Bridging
Cumarine (Vitamin-K-Antagonisten)	Falithrom ® Marcumar ®	6,5 d (!)	– 24–48 h vor Eingriff Quick > 30 %, INR < 3 – Antagonist: Vitamin K
NOAKs (neue orale Antikoagulanzen)	Dabigatran (Pradaxa ®) Rivaroxaban (Xarelto ®) Edoxaban (Lixiana ®) Apixaban (Eliquis ®)	5–17 h	– kein Monitoring mit Routine-Labortests – Bsp.: bei Einnahme 1x tgl: 1 d präop. normal einnehmen, möglichst OP-Eingriff morgens, am OP-Tag nach Eingriff wieder einnehmen

Tabelle 1 Exemplarische Übersicht aktueller Antikoagulanzen

Table 1 Exemplary overview of current anticoagulants

Medikamente	Beispiele/Markennamen	HWZ	Hinweise
COX-1-Hemmer (Cyclooxygenaseinhibitoren)	Acetylsalicylsäure (ASS ®, Aspirin ®)	4–15 h	– mit üblichen Laborparametern nicht feststellbar! – Wirkung kann nicht durch Heparine ersetzt werden!
ADP-Rezeptor-Hemmer	Clopidogrel (Plavix ®, Isover ®) Prasugel (Effient ®)	4–15 h	– mit üblichen Laborparametern nicht feststellbar! – Wirkung kann nicht durch Heparine ersetzt werden!
P2Y12-Antagonisten	Ticagrelor (Brilique ®)	7–12 h	– reversible Hemmung

Tabelle 2 Exemplarische Übersicht aktueller Thrombozytenaggregationshemmer. Von den Plasmahalbwertszeiten unabhängig ist es wichtig zu wissen, dass die Wirkdauer der irreversiblen Thrombozytenaggregationshemmer sich mit der thrombozytären Überlebenszeit (also 8–11 d) deckt. Ticagrelor, als reversibler Hemmer, ist derzeit zur dualen Therapie in Kombination mit ASS zugelassen.

Table 2 Exemplary overview of current platelet aggregation inhibitors. Regardless of the plasma devaluation times, it is important to know that the duration of action of the irreversible platelet aggregation inhibitors coincides with the platelet survival time (i.e. 8–11 d). Ticagrelor, as a reversible inhibitor, is currently approved for dual therapy in combination with ASA.

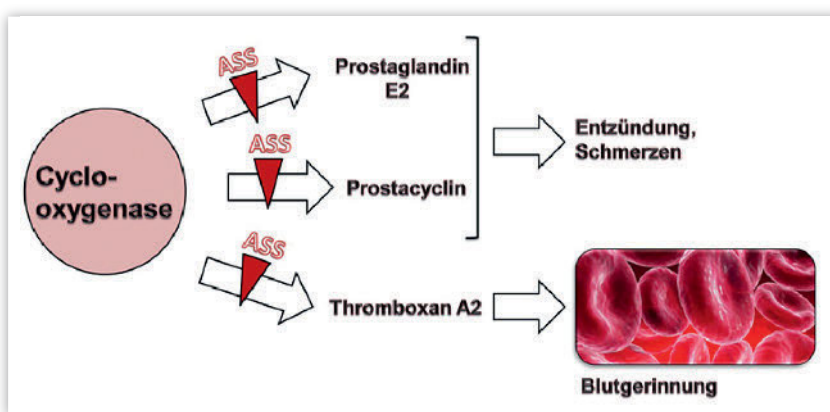


Abbildung 1 Schematische Wirkungsweise von ASS.

Figure 1 Schematic mode of action of ASS.

von transitorischen ischämischen Attacken (TIA) und die Prophylaxe sekundärer vaskulärer Komplikationen wie Herzinfarkt und Schlaganfall.

Umgang mit Patienten unter oraler Antikoagulation/Thrombozytenaggregationshemmung

Thrombosezwischenfälle mit tödlichem Ausgang und/oder bleibenden gesundheitlichen Schäden sind in der Literatur aufgrund der Unterbrechung der antikoagulativen/anti-aggregativen Medikation vor zahnärztlich-chirurgischen Eingriffen beschrieben, wobei allerdings ein direkter kausaler Zusammenhang nicht evidenzbasiert bewiesen ist und daher nur vermutet werden kann. Im Gegensatz hierzu wurden lebensbedrohliche Blutungen nach zahnärztlich-chirurgischen Eingriffen aufgrund einer beibehaltenen medikamentösen Blutgerinnungshem-

mung bisher nicht dokumentiert. Insgesamt besteht jedoch eine weitgehende Unsicherheit bezüglich Vorbereitung, Durchführung sowie Nachsorge im Rahmen der zahnärztlich-chirurgischen Behandlung von Patienten unter gerinnungshemmender Medikation (Abb. 2).

Generell werden zahnärztlich-chirurgische Eingriffe mit einem nur niedrigen Blutungsrisiko bewertet [12]. Typische akute und elektive zahnärztlich-chirurgische Eingriffe umfassen Zahnextraktionen (einfach und multipel), orale Lippenplastiken, Biopsien, Alveolarplastiken, kleine Weichgewebeeingriffe, Osteotomien, Implantationen und Augmentationen [16]. Davon können Eingriffe differenziert werden, die ein erhöhtes Blutungsrisiko aufweisen. Hier handelt es sich vor allem um infizierte Wunden und Abszesse, Eingriffe im Mundbodenbereich, im Sinus maxillaris und im retromaxillären Raum (Abb. 3). Essenziell ist grundsätzlich die Möglichkeit zur suffizienten Wundversorgung z.B. durch

Kompression und/oder Naht. Im Fall infizierter Wunden oder bei Abszessen wird beispielsweise kein primärer Wundverschluss angestrebt.

Im Folgenden soll der Umgang mit beiden Medikamentenklassen separat betrachtet werden. Für den präoperativen Umgang bei zahnärztlich-chirurgischen Eingriffen im *komprimierbaren Bereich unter Antikoagulation* ist die wichtigste empfohlene Maßnahme bei Einnahme von *Vitamin-K-Antagonisten* (*Phenprocoumon, Warfarin*) die Fortführung der medikamentösen Therapie im unteren therapeutischen Bereich. Aktuelle Studien [16] zeigen, dass typische akute und elektive zahnärztlich-chirurgische Eingriffe unter fortlaufender Therapie mit diesen Cumarinderivaten im therapeutischen Bereich (INR 2–3, mechanischer Herzklappenersatz INR 2–3,5) möglich sind. Nichtsdestotrotz ist selbst unter Einhaltung strikter Kautelen mit vermehrten, jedoch stillbaren Nachblutungen zu rechnen [8, 9, 16]. Konkret beläuft sich das Gesamtrisiko des perioperativen Managements zum einen auf kardiovaskuläre Risiken und zum anderen auf das Risiko lokaler Blutungen, die in ihrer Schwere allerdings gut beherrschbar sind. Bei Eingriffen mit höherem Blutungsrisiko sollte die Behandlung durch Spezialisten oder eine Fachklinik durchgeführt werden.

Schwere Blutungskomplikationen unter Einnahme von *NOAKs* – insbesondere außerhalb des zahnärztlichen Behandlungsspektrums – stellen ein ernstes Problem dar und erfordern eine ausgesprochene Expertise im Bereich der Hämostaseologie [15]. Bei einfachen, zahnärztlich-chirurgischen Eingriffen soll im komprimierbaren Bereich auch hier die medikamentöse Therapie fortgeführt werden. Zu be-

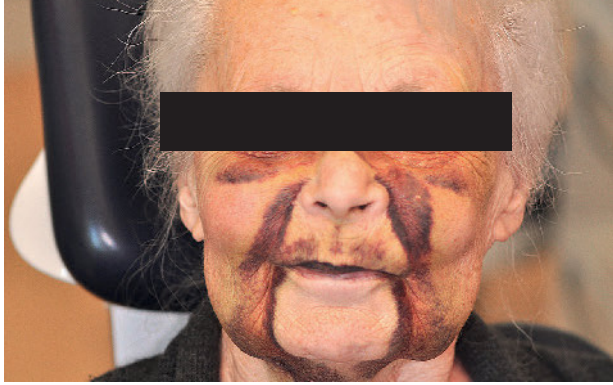

Abbildung 2 Ausgeprägtes periorales Hämatom einer oral antikoagulierten Patientin nach zahnärztlich-chirurgischem Eingriff

Figure 2 Pronounced perioral hematoma of an orally anticoagulated patient after dental surgery

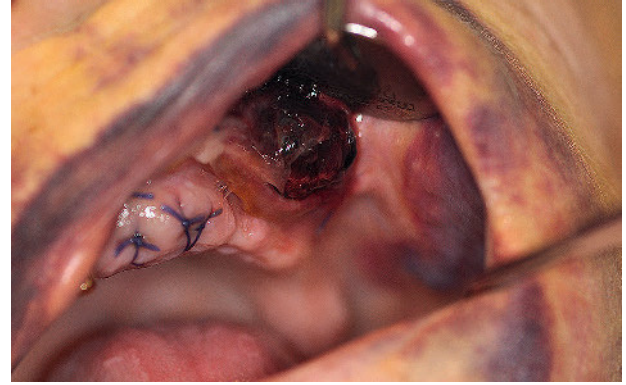


Abbildung 3 Prolongierte Nachblutungen nach Zystostomie im linken Oberkieferbereich bei einer oral antikoagulierten Patientin

Figure 3 Prolonged postoperative bleeding after cystostomy in the left upper jaw region in an orally anticoagulated patient

achten ist jedoch, dass der Operationszeitpunkt in möglichst großem Abstand, d.h. kurz vor der nächsten regulären Einnahme, liegen sollte. Elektive Eingriffe mit höherem Blutungsrisiko sollten nicht früher als 12–24 h nach der letzten Einnahme erfolgen; bei Niereninsuffizienz sollte insbesondere unter *Dabigatran* ein längerer Zeitabstand eingehalten werden; auch hier empfiehlt sich die Rücksprache mit dem behandelnden Hausarzt oder Kardiologen. Dringliche Eingriffe mit höherem Blutungsrisiko und kürzerem Zeitabstand zur letzten Einnahme sollten verschoben oder durch einen Spezialisten beziehungsweise in einer Fachklinik durchgeführt werden. Die nächste Einnahme sollte, soweit innerhalb der individuellen Beobachtungszeit keine Blutungen auftraten, unmittelbar erfolgen. Konkret heißt dies am Beispiel einer einfachen Zahnextraktion (Patient nimmt beispielsweise morgens einen direkten Faktor-Xa-Inhibitor [*Rivaroxaban*, *Apixaban* oder *Edoxaban*] ein), dass die Einnahme bis einen Tag präoperativ wie gewohnt stattfindet. Am OP-Tag selbst pausiert der Patient das Medikament am Morgen, der Zahn wird mit sich anschließenden hämostyptischen Maßnahmen vormittags extrahiert und der Patient kann bereits nach Nachlassen der Anästhesiewirkung sein Medikament von morgens mit kalkulierter zeitlicher Verzögerung einnehmen. Am ersten Tag postoperativ schließt sich die gewohnte Einnahme an.

Für den präoperativen Umgang bei zahnärztlich-chirurgischen Eingriffen im komprimierbaren Bereich unter *einfacher Thrombozytenaggregationshemmung* geht man ebenfalls von einer nur geringen

Korrelation zu prolongierten Blutungsereignissen aus [10]. Unter anderem erhöhe sich das Risiko einer Blutungskomplikation unter einer niedrig dosierten *Acetylsalicylsäure*-Medikation (75–100 mg) laut Literatur um den Faktor 1,5 [4], wobei keine der Blutungen lebensbedrohlich waren und durch Anwendung lokaler Maßnahmen gestillt werden konnten. Im Gegensatz dazu erhöht sich das Risiko eines kardiovaskulären Ereignisses beim Absetzen des indizierten ASS um das Dreifache. Daher wird empfohlen, die niedrig dosierte Monotherapie mit Acetylsalicylsäure weiterzuführen. Diese Verfahrensweise gilt auch für die einfache Thrombozytenaggregationshemmung mit *Clopidogrel*, *Prasugel* und *Ticagrelor* bei einfachen zahnärztlich-chirurgischen Eingriffen im komprimierbaren Bereich, wobei die wissenschaftliche Evidenz hier sehr limitiert ist und sich lediglich auf implantologische Eingriffe beruft. Bei Eingriffen mit höherem Blutungsrisiko sollte auch hier die Behandlung durch einen Spezialisten/eine Fachklinik durchgeführt werden.

Im Gegensatz zur Monotherapie besteht bei *dualer Thrombozytenaggregationshemmung* (z.B. nach Stentimplantation ASS + Clopidogrel) auch bei kleineren Eingriffen die Gefahr erheblicher postoperativer Blutungskomplikationen. Elektive Eingriffe sollten daher erst nach Beendigung der dualen Therapie erfolgen. Meist wird Acetylsalicylsäure lebenslang rezeptiert, jedoch das kombinierte Thienopyridin je nach Stent-Art und Erkrankung nach einem gewissen Zeitraum wieder abgesetzt. Bei unbeschichteten Stents („bare metal“) beträgt diese Periode meist 4 Wochen, bei be-

schichteten „drug eluting“ Stents 6 Monate [11] und bei Patienten mit akutem Koronarsyndrom 12 Monate. Generell bleibt dies eine Einzelfallentscheidung. Daher ist eine Absprache mit dem behandelnden Kardiologen/Hausarzt immer essenziell und sinnvoll. Ein Absetzen der dualen Thrombozytenaggregationshemmung kann zum Eintreten einer Stentthrombose führen, die in 75 % der Fälle einen letal verlaufenden Myokardinfarkt mit sich führt [13, 24]. Bei frisch implantierten Stents resultiert durch das Absetzen sogar eine Mortalitätssteigerung von 20–40 % [14]. Aus diesen Daten ergibt sich die Handlungsempfehlung, elektive Eingriffe unter dualer Thrombozytenaggregationshemmung vorerst auszusetzen und notwendige zahnärztlich-chirurgische Prozeduren unter bestehender Medikation – wenn nötig sogar unter stationären Kautelen – zu unternehmen.

Oft wird im Hinblick auf die Vitamin-K-Antagonisten das sogenannte *Bridging* thematisiert. Hierbei werden die Vitamin-K-Antagonisten 4–7 d präoperativ abgesetzt und nach Unterschreitung des therapeutischen Bereichs durch ein besser steuerbares Heparin perioperativ überbrückt. Ein Bridging mit Heparinen ist derzeit umstritten und unter Umständen bei Vitamin-K-Antagonisten und NOAKs (die allerdings eine ähnliche Halbwertszeit und Steuerbarkeit wie das Heparin haben), aber nicht bei Thrombozytenaggregationshemmern sinnvoll. Insgesamt ist die Nutzen-Kosten-Relation bei einer ähnlichen Anzahl an Blutungsereignissen (Abb. 4) nicht gesichert, weshalb bei typischen, zahnärztlich-chirurgischen Eingriffen wie Zahnextraktionen, Osteoto-

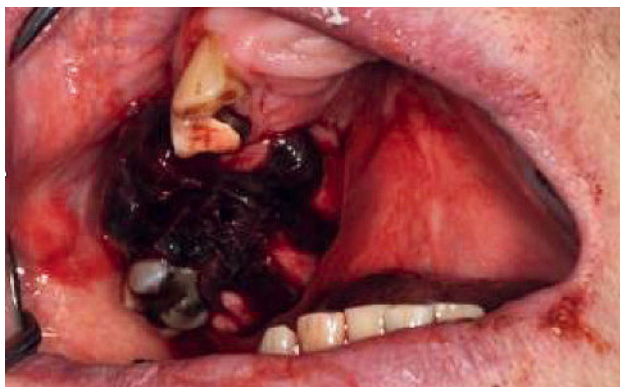

Abbildung 4 Prolongierte, rezidivierende Nachblutungen nach Zahnextraktion im Oberkieferseitenzahnbereich bei einem Patienten, dessen orale Antikoagulation auf ein niedermolekulares Heparin umgestellt (gebridgt) wurde

Figure 4 Prolonged, recurrent post-operative bleeding after tooth extraction in the maxillary posterior region of a patient whose oral anticoagulation was converted (bridged) to low molecular weight heparin

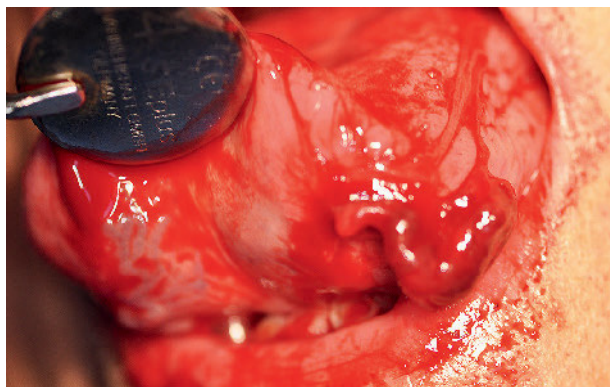


Abbildung 5 Einbiss in die laterale Zunge bei einem oral antikoagulierten Patienten nach Leitungsanästhesie des Nervus alveolaris inferior. Die Blutung musste operativ gestillt werden.

Figure 5 Lateral tongue bite in an oral anticoagulated patient after conduction anesthesia of the inferior alveolar nerve. The bleeding had to be stopped surgically.

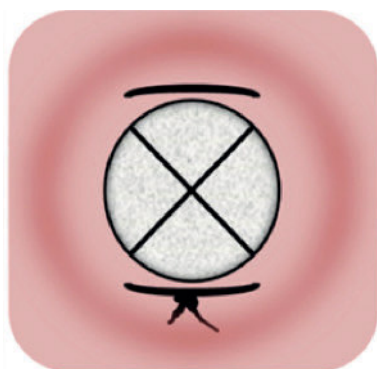


Abbildung 6 Schematische Zeichnung einer gekreuzten Matratzennaht zur Stabilisierung des Koagulums in der Alveole

Figure 6 Schematic drawing of a crossed mattress suture to stabilize the coagulum in the alveolus

mien, Implantationen oder umschriebenen Weichgewebeeingriffen mehrheitlich für die Weiterführung der laufenden Therapie mit Vitamin-K-Antagonisten ohne ein Bridging votiert wird. Bei größeren Eingriffen kann jedoch die vorherige Umstellung auf Heparin – selbstverständlich in enger Rücksprache und unter INR-Kontrolle durch den behandelnden Hausarzt oder Kardiologen – sinnvoll sein.

Präoperative Kautelen

Zur klinischen Einschätzung der Blutungsneigung eines Patienten ist die ge-

naue Erhebung der Arzneimittelanamnese klinisch von hoher Relevanz, um richtig agieren zu können. Die Anamnese gehört somit – neben der Rücksprache mit dem Hausarzt/dem Kardiologen – zu den wichtigsten präoperativen Kautelen. So sollten primär gemeinsam mit den anderen behandelnden Ärzten der Umfang und die Blutungsgefahr des Eingriffs ebenso wie die Notwendigkeit der oralen Blutgerinnungshemmung eruiert werden. Es reicht bei der Rechtfertigung entstandener Komplikationen nicht aus, den Vorgaben des Hausarztes oder behandelnden Kardiologen gefolgt zu sein; auch der Zahnarzt hat hier einen Teil der professionellen Verantwortung. Bei Einnahme von Cumarin-Präparaten ist eine INR-Bestimmung 24–48 h vor dem geplanten Eingriff notwendig, und speziell bei NOAKs sollten der Zeitpunkt der letzten Tabletteneinnahme sowie eventuelle Nierenfunktions Einschränkungen erfragt werden (siehe oben). Eine spezielle laborchemische Untersuchung der Gerinnungsparameter bei Patienten unter NOAKs und Thrombozytenaggregationshemmern ist vor zahnärztlich-chirurgischen Eingriffen nicht sinnvoll.

Im Umgang mit Patienten unter oraler Antikoagulation/Thrombozytenaggregationshemmung ist die präoperative Aufklärung über mögliche Nachblutungen, Verhaltensmaßnahmen bei Blutung und ein prolongiertes Nachsorgeintervall Grundlage einer erfolgreichen Therapie. Für den Notfall soll dem Patienten eine Möglichkeit zur Nachsorge

geboten werden. Dies gilt auch außerhalb der regulären Sprechstunde. Präoperativ können eventuell benötigte Verbandspalten angefertigt werden oder alte Prothesen erweitert/umgearbeitet werden. Der Einsatz weiterer lokal hämostyptischer Maßnahmen kann ebenfalls im Voraus geplant werden.

Lokalanästhesie

Hämostatische Maßnahmen fangen bei der *Anästhesie* an. Lokalanästhetika wie Articain und Lidocain können grundsätzlich mit Vasokonstriktor (Epinephrin) eingesetzt werden. Jedoch sollte auch hier der Zahnarzt alert sein und der Patient aufgeklärt werden, dass es bei Nachlassen der Adrenalinwirkung zu einer verstärkten Blutung durch den sogenannten „Rebound“-Effekt kommen kann. Für kürzere Eingriffe kann eine geringere Konzentration von 1:400 000 ausreichende Taubheit erbringen [7, 17, 19] und somit diesen Effekt minimieren. Eine Leitungsanästhesie ist sogar ohne Zugabe von Adrenalin möglich [18]. Insgesamt sollen jedoch eher Techniken mit geringem Gefäßverletzungsrisiko gewählt werden; die prolongierte Taubheit nach der Leitungsanästhesie des Nervus alveolaris inferior kann zu selbstinduzierten Verletzungen mit konsekutiven Blutungsereignissen führen (Abb. 5). Im Oberkiefer- und Unterkieferfrontzahn- und Prämolarenbereich hat vor allem die Infiltrationsanästhesie, im Unterkieferseitenzahnbereich die intra-

ligamentäre Anästhesie deutliche Vorteile. Beim geschlossenen Vorgehen innerhalb der Parodontitistherapie kann auch die Anwendung von Oberflächenanästhesie (z.B. Oraquix-Gel) eine Alternative sein.

Weiteres intra- und postoperatives Vorgehen

Bei Versorgung der Alveole nach Exzision senkt die Ausräumung des Granulationsgewebes das Nachblutungsrisiko [10]. Anschließend können lokale Hämostyptika wie beispielsweise Kollagen und Gelatine [2, 5], eine das Material fixierende adaptierende Naht der Alveole [3, 10] (Abb. 6) sowie Fibrin- und Histoacrykleber [1, 22] das Nachblutungsrisiko senken. Postoperativ sind empfehlenswerte und evidenzbasierte hämostatische Maßnahmen die Applikation von antifibrinolytischer Tranexamsäure und lokaler Druck durch z.B. Verbandspalten, einfache Aufbistupfer oder erweiterte/umgearbeitete Prothesen. Entsprechend den DAC/NRF-Rezepturhinweisen ist Tranexamsäure zur Mundspülung als zugelassene Rezeptursubstanz erhältlich, kann aber auch aus den entsprechenden Fertigarzneimitteln zubereitet werden. So kann ein Präparat individuell aus 5%iger Tranexamsäure (Cyklokapron) durch Verdünnung einer 5-ml-Ampulle mit Aqua ad injectabilia auf 10 ml hergestellt werden. Abbildung 7 zeigt 3 DAC/NRF-Rezepturvorschriften [6], die standardisiert in den Niederlanden Anwendung finden, wobei hier sogar eine Lagerung von bis zu 6 Monaten beschrieben wird (wenn mit konserviertem Wasser angesetzt wird). Im angloamerikanischen Raum werden gute Ergebnisse mit einer Spülung nach dem chirurgischen Eingriff sowie für 7 d, 4x tgl. für je 2 min erzielt [25].

Bezüglich der postoperativen Schmerzmedikation besteht geringe Evidenz, dass z.B. Ibuprofen und Naproxen (beides NSAIDs/NSAR – nicht steroidale antiinflammatorische Hemmer der Cyclooxygenase) bei Patienten unter Acetylsalicylsäure zu einer Verminderung der Thrombozytenaggregationswirkung führen könnten [21, 26]. Eine bestehende Schmerzmedikation mit NSAIDs kann laut Leitlinie dennoch weitergeführt werden. Alternativ kann die Verordnung selektiver Cyclooxygenase-2-Inhibitoren wie Etoricoxib (Arcoxia) aufgrund der möglicherweise geringeren Wirkung auf das Gerinnungssystem in Erwägung gezogen werden.

Tranexamsäure-Mundspüllösung 50 mg/ml FNA (20)	
– 113,3 g entsprechen 100 ml –	
Tranexamsäure	5,0 g
Sorbitol-Lösung 70 % (nicht kristallisierend)	53,0 g
Methyl-4-hydroxybenzoat-Konzentrat 150 mg/ml (NRF S. 34)	1,06 g
Gereinigtes Wasser	zu 113,3 g
Haltbarkeit: 6 Monate bei Raumtemperatur, nicht tiefrieren	
Tranexamsäure-Mundspüllösung 5 % bzw. 50 mg/ml	
– nicht auf Praktikabilität und Stabilität untersucht –	
Tranexamsäure	5,0 g
Konserviertes Wasser DAC (NRF S.6)	zu 100,0 g (ml)
Haltbarkeit: 6 Monate bei Raumtemperatur	
Tranexamsäure-Mundspüllösung 5 % bzw. 50 mg/ml (aus FAM)	
– nicht auf Stabilität, aber auf Praktikabilität untersucht –	
Injektionslösung 100 mg/ml (10)	50,0 ml
Konserviertes Wasser DAC (NRF S.6)	zu 100,0 g (ml)
Haltbarkeit: 6 Monate bei Raumtemperatur	

Abbildung 7 Rezepturbeispiele zur Herstellung einer antifibrinolytischen Tranexamsäure-Mundspüllösung (aus [6])

Figure 7 Formulation examples for the preparation of an antifibrinolytic tranexamic acid mouthwash solution (from [6])


(Tab. 1 u. 2; Abb. 1–7: C. Gornig, PW Kämmerer)

Zusammenfassung

In dem vorliegenden Beitrag wird der derzeitige Wissensstand bezüglich der zahnärztlich-chirurgischen Behandlung von Patienten unter oraler Antikoagulation/Thrombozytenaggregationshemmung abgebildet. Er dient der Entscheidungsfindung der o.g. prinzipiellen Rahmenbedingungen und hat den Zweck, evidenzbasiert zu beschreiben, welche Maßnahmen ergriffen werden sollten.

Vor jedem Eingriff steht die Rücksprache mit dem behandelnden Hausarzt/Kardiologen bezüglich einer gemeinsamen Kosten-Nutzen-Analyse. Eine entsprechend vollständige Anamnese des Patienten ist Grundlage der Behandlung. Speziell bei NOAKs sollen der Zeitpunkt der letzten Tabletteneinnahme und eventuelle Nierenfunktionseinschränkungen erfragt werden. Die Auf-

klärung des Patienten über Verhaltensmaßnahmen bleibt essenziell.

Bei einfachen zahnärztlich-chirurgischen Eingriffen sollte die gerinnungshemmende Medikation weitergeführt werden. Ein Bridging kann vermieden werden. Sollte ein erhöhtes Blutungsrisiko vorliegen, vor allem bei fehlender Möglichkeit einer Kompression und/oder Naht, wird eine Durchführung durch Spezialisten/Fachkliniken empfohlen. Elektive Eingriffe unter dualer Anti-Aggregation sollen verschoben werden, bis eine duale Einnahme nicht mehr indiziert ist, während notwendige Eingriffe unter fortgeführter Medikation stattfinden. Intraoperativ sollte der „Rebound“-Effekt von Epinephrin bei der Lokalanästhesie bedacht werden. Die Ausräumung des Granulationsgewebes senkt das Nachblutungsrisiko, und hämostatische Maßnahmen sollten ergriffen werden. 

Interessenkonflikte: Die Autoren erklären, dass kein Interessenkonflikt im Sinne der Richtlinien des International Committee of Medical Journal Editors besteht.

Korrespondenzadressen

ZÄ Christine Gornig
Poliklinik für Prothetik und
zahnärztliche Werkstoffkunde
Universitätsmedizin Mainz
Augustusplatz 2
55131 Mainz

PD Dr. Dr. Peer W. Kämmerer, M.A. FEBOMFS
Leitender Oberarzt/Stellvertreter
Klinikdirektor
Klinik und Poliklinik für Mund-,
Kiefer- und Gesichtschirurgie
Universitätsmedizin Mainz
Augustusplatz 2, 55131 Mainz
peer.kaemmerer@unimedizin-mainz.de

Literatur

- Al-Belasy FA, Amer MZ: Hemostatic effect of n-butyl-2-cyanoacrylate (histoacryl) glue in warfarin-treated patients undergoing oral surgery. *J Oral Maxillofac Surg* 2003; 61: 1405–1409
- Bajkin BV, Popovic SL, Selakovic SD: Randomized, prospective trial comparing bridging therapy using low-molecular-weight heparin with maintenance of oral anticoagulation during extraction of teeth. *J Oral Maxillofac Surg* 2009; 67: 990–995
- Blinder D, Manor Y, Martinowitz U, Taicher S, Hashomer T: Dental extractions in patients maintained on continued oral anticoagulant: comparison of local hemostatic modalities. *Oral Surg Oral Med Oral Pathol Oral Radiol Endod* 1999; 88: 137–140
- Burger W, Chemnitus J-M, Kneissl GD, Rücker G: Low-dose aspirin for secondary cardiovascular prevention – cardiovascular risks after its perioperative withdrawal versus bleeding risks with its continuation – review and meta-analysis. *J Intern Med* 2005; 257: 399–414
- Cieslik-Bielewska A, Pelc R, Cieslik T: Oral surgery procedures in patients on anticoagulants. Preliminary report. *Kardiologia Polska* 2005; 63: 137–140; discussion 141
- DAC/ NRF: Tranexamsäure. DAC/NRF-Rezepturhinweise. Stand 09.02.2017 <http://dacnrf.pharmazeutische-zeitung.de/index.php?id=163>
- Daubländer M, Kämmerer PW, Willershausen B et al.: Clinical use of an epinephrine-reduced (1/400,000) articaine solution in short-time dental routine treatments – a multicenter study. *Clin Oral Investig* 2012; 16: 1289–1295
- Evans IL, Sayers MS, Gibbons AJ, Price G, Snooks H, Sugar AW: Can warfarin be continued during dental extraction? Results of a randomized controlled trial. *Br J Oral Maxillofac Surg* 2002; 40: 248–252
- Gaspar R, Brenner B, Ardekian L, Peled M, Laufer D: Use of tranexamic acid mouthwash to prevent postoperative bleeding in oral surgery patients on oral anticoagulant medication. *Quintessence international* (Berlin, Germany: 1985) 1997; 28: 375–379
- Girotra C, Padhye M, Mandlik G et al.: Assessment of the risk of haemorrhage and its control following minor oral surgical procedures in patients on antiplatelet therapy: a prospective study. *Int J Oral Maxillofac Surg* 2014; 43: 99–106
- Grines CL, Bonow RO, Casey DE et al.: Prevention of premature discontinuation of dual antiplatelet therapy in patients with coronary artery stents: a science advisory from the American Heart Association, American College of Cardiology, Society for Cardiovascular Angiography and Interventions, American College of Surgeons, and American Dental Association, with representation from the American College of Physicians. *Circulation* 2007; 115: 813–818
- Hoffmeister HM, Bode C, Darius H, Huber K, Rybak K, Silber S: Unterbrechung antithrombotischer Behandlung (Bridging) bei kardialen Erkrankungen. *Kardiologie* 2010; 4: 365–374
- Iakovou I, Schmidt T, Bonizzoni E et al.: Incidence, predictors, and outcome of thrombosis after successful implantation of drug-eluting stents. *JAMA* 2005; 293: 2126–2130
- Kałuża GL, Joseph J, Lee JR, Raizner ME, Raizner AE: Catastrophic outcomes of noncardiac surgery soon after coronary stenting. *J Am Coll Cardiol* 2000; 35: 1288–1294
- Kämmerer A-N: Zahnärztliche Chirurgie unter oraler Antikoagulation/Thrombozytenaggregationshemmung. Langversion). http://www.dgzmk.de/uploads/tx_sdzgmkdocuments/antikoaglang.pdf.
- Kämmerer PW, Frerich B, Liese J, Schiegnitz E, Al-Nawas B: Oral surgery during therapy with anticoagulants – a systematic review. *Clin Oral Investig* 2015; 19: 171–180
- Kämmerer PW, Krämer N, Esch J et al.: Epinephrine-reduced articaine solution (1:400,000) in paediatric dentistry: a multicentre non-interventional clinical trial. *Eur Arch Paediatr Dent* 2013; 14: 89–95
- Kämmerer PW, Palarie V, Daubländer M et al.: Comparison of 4 % articaine with epinephrine (1:100,000) and without epinephrine in inferior alveolar block for tooth extraction: double-blind randomized clinical trial of anesthetic efficacy. *Oral Surg Oral Med Oral Pathol Oral Radiol* 2012; 113: 495–499
- Kämmerer PW, Seeling J, Alshihri A, Daubländer M: Comparative clinical evaluation of different epinephrine concentrations in 4 % articaine for dental local infiltration anesthesia. *Clin Oral Investig* 2014; 18: 415–421
- Kuramatsu JB, Gerner ST, Schellinger PD et al.: Anticoagulant reversal, blood pressure levels, and anticoagulant resumption in patients with anticoagulation-related intracerebral hemorrhage. *JAMA* 2015; 313: 824–836
- Meek I, Vonkeman HE, Kasemier J, Movie KILL, van de Laar MA. F. J.: Interference of NSAIDs with the thrombocyte inhibitory effect of aspirin: a placebo-controlled, ex vivo, serial placebo-controlled serial crossover study. *Eur J Clin Pharmacol* 2013; 69: 365–371
- Rakocz M, Mazar A, Varon D, Spierer S, Blinder D, Martinowitz U: Dental extractions in patients with bleeding disorders. The use of fibrin glue. *Oral Surg Oral Med Oral Pathol* 1993; 75: 280–282
- Scheller B, Levenson B, Joner M et al.: Medikamente freisetzende Koronarstents und mit Medikamenten beschichtete Ballonkatheter. *Kardiologie* 2011; 5: 411–435
- Schlitt A, Jámor C, Spannagl M, Gogarten W, Schilling T, Zwissler B: The perioperative management of treatment with anticoagulants and platelet aggregation inhibitors. *Deutsch Arztebl Int* 2013; 110: 525–532
- Sindet-Pedersen S, Ramström G, Bernvil S, Blombäck M: Hemostatic effect of tranexamic acid mouthwash in anticoagulant-treated patients undergoing oral surgery. *N Engl J Med* 1989; 320: 840–843
- Yokoyama H, Ito N, Soeda S et al.: Influence of non-steroidal anti-inflammatory drugs on antiplatelet effect of aspirin. *J Clin Pharm Ther* 2013; 38: 12–15